ASSOCIATION FRANÇAISE

POUR

L'ÉTUDE DU CANCER

RECONNUE D'UTILITÉ PUBLIQUE

(Décret présidentiel du 12 juillet 1918)

SÉANCE DU LUNDI 15 FÉVRIER 1926

SOMMAIRE

DAELS (Frans). — Production de tumeurs malignes expérimentales au moyen du radium 102

KOTZAREFF (A.). — A propos d'une discussion sur un nævocarcinome de la région fessière..... 65

MAURER (A.). — Tumeur maligne des cartilages costaux, traitée avec succès par la curiethérapie 88

NABIAS (S. de). — Traitement des métastases osseuses par la curiethérapie..... 68

NOEL (R.) et MARTIN (J.-F.). — Tumeur du sein présentant une curieuse disposition périvasculaire des éléments tumoraux... 92

PROUST (R.) et MALLET (L.). — Sur les classifications des radiations en thérapeutique..... 74

PROUST (R.), MALLET et COLIEZ. — Traitement par la radiothérapie pénétrante de 4 cas de syringomyélie..... 79

SURMONT (J.). — L'épithéliome mammaire de la jument et ses métastases pulmonaires..... 98

Réunion technique

Examen de préparations et examen clinique de malades.

Séance

PRÉSIDENCE DE M. M. LETULLE, *vice-président*

M. le Secrétaire général donne lecture de la correspondance, qui comprend une note reçue de M. Kotzareff, à propos du procès-verbal de la séance de juillet 1925, et une communication du professeur Fr. Daëls, de Gand, — qui figureront toutes deux ci-après.

— une série d'imprimés : 1° de la Section d'Hygiène de la Société des Nations :

a) La mortalité cancéreuse selon la race dans certaines parties des Etats-Unis d'Amérique, par F.-G. Boudreau et E. Tomanek.

b) Rapport sur les résultats des Enquêtes démographiques dans certains pays (C. H. 333, vol. I).

c) Rapport sur les résultats de certaines enquêtes cliniques se rapportant aux différences de mortalité cancéreuse dans certains pays choisis spécialement (C. H. 333, vol. II).

2° envoyés par le Dr M.-J. Scott :

d) A study of the Rous chicken sarcoma n° 1, par T.-J. Glower, M.-J. Scott, J. Loudon et J.-M. Mc Cormack.

e) Preliminary report of observations and conclusions from clinical experiences with carcinoma antitoxin, par M.-J. Scott.

A propos de la correspondance de la séance de décembre 1925

M. le Secrétaire signale l'*omission typographique* d'une ligne de texte, à propos de la lettre du docteur Durand-Dastès, directeur du Centre anticancéreux départemental des Hautes-Pyrénées (p. 484, ligne 6). Cette lettre était « accompagnée d'une *note sur les résultats de son fonctionnement pendant la première* année ».

A propos d'une discussion à la séance de juillet 1925

Nævocarcinome de la région fessière droite et observations de MM. Cailliau et Civatte à ce sujet

Par **A. KOTZAREFF**

Pour M. Cailliau, la tumeur présentée par nous-même à la séance de juillet dernier, « doit correspondre, soit à l'évolution métaplasique d'un nævus dégénéré, soit à une tumeur maligne tirant son origine des mélanoblastes mésenchymateux » (p. 398).

M. Civatte, se basant sur la forme allongée des cellules et sur leur manque de cohésion dit : « A voir ces préparations, on songe immédiatement à un sarcome », par conséquent il pense à la forme mésenchymateuse du mélano-cancer. M. Civatte nous a demandé de compléter nos examens, afin de trouver la lésion caractéristique du nævus.

Pour répondre à ce désir, nous avons fait encore trois prélèvements à différents endroits près de l'ulcération de la tumeur. Malheureusement nous n'avons trouvé aucune trace de thèque nævique. Mais la morphologie de la lésion et l'affinité tinctoriale des éléments qui la composent semblent faire pencher en faveur d'une tumeur d'origine épithéliale. En voici une description détaillée faite par M. le Dr Mollow, chef de laboratoire à la clinique gynécologique de l'Université de Genève :

Coloration : Hématoxiline-éosine. Les alvéoles sont en général remplis de cellules fusiformes (allongées) séparées les unes des autres par une substance intercellulaire de nature fibrillaire se colorant très légèrement par l'éosine. *Mais il y a des alvéoles où les cellules montrent un aspect polymorphe, et même on en trouve parfois où les cellules fusiformes sont très rares.*

Il est à remarquer que les fibrilles conjonctives dans les cloisons conjonctives fixent plus fortement l'éosine.

Parmi les cellules constituant les alvéoles il y en a qui sont bourrées de mélanine en fine granulation, mais cette dernière ne déforme pas les cellules comme c'est le cas avec les cellules pig-

mentées qui se trouvent dans les cloisons conjonctives où la mélanine forme de gros blocs de forme irrégulière.

Certains alvéoles sont nettement vascularisés ; on voit des capillaires et même des vaisseaux de petit calibre (artérioles et veinules). Les vaisseaux contiennent des éléments du sang avec forte leucocytose et avec éosinophilie marquée.

Au bord de l'ulcération, l'épithélium de revêtement forme des papilles un peu plus allongées et plus pointues que les papilles situées au delà de cet endroit, mais les cellules basales restent typiques et la membrane basale paraît être intacte.

Dans certains espaces interpapillaires, il y a abondance des chromatophores, dont l'axe est dirigé parallèlement à la membrane basale. Mais au bord même de l'ulcération, les chromatophores sont beaucoup plus rares.

Coloration : Van Gieson. Dans la préparation colorée par cette méthode, le *plus grand nombre des fibrilles séparant les cellules néoplasiques des alvéoles sont colorées de la même façon que les cellules mêmes, c'est-à-dire en gris jaunâtre;* en très petit nombre seulement, surtout les fibrilles à proximité des vaisseaux sanguins sont colorées nettement en rouge par la fuchsine, comme sont colorées les fibrilles dans les cloisons conjonctives entre les alvéoles.

⁂

Nous ne discuterons ici ni l'histogénèse des nævi ni les différentes théories sur la nature des cellules pigmentaires (mélanoblastes d'origine épidermique ou mésenchymateuse).

Il s'agit de savoir si la tumeur présentée par nous est un nævo-carcinome (d'origine épidermique) ou un mélanosarcome (d'origine dermique, conjonctive).

MM. Cailliau et Civatte pensent que cette tumeur se rapproche davantage du type sarcomateux que de l'épithélioma, parce qu'elle est composée de cellules allongées, non cohérentes, réparties dans une substance intercellulaire qui rappelle les tumeurs conjonctives.

En premier lieu, la forme alvéolaire de la tumeur, ainsi que le fait que les cellules néoplasiques sont séparées par une substance fondamentale (intercellulaire) ne prenant pas les réactifs de la substance fondamentale du tissu conjonctif, parlent plutôt en faveur de l'origine épithéliale de notre tumeur.

Ensuite la forme allongée des cellules et leur non cohérence seraient dues à l'évolution métaplasique de la cellule épithéliale, phénomène observé maintes fois par Masson et que nous avons pu vérifier nous-même au cours de nos études sur le cancer expérimental du goudron. Toutefois cette métaplasie des cellules basales n'est que partielle et la tumeur est classée comme épithélioma.

En terminant, nous pensons qu'on peut donner le nom de *nævocarcinome métaplasique* [proposé par Darier (1)] à notre tumeur afin d'éviter toute confusion en ce qui concerne son origine et son aspect.

(1) J. DARIER. — Le Mélanome malin mésenchymateux ou mélano-sarcome. *Bull. du Cancer*, tome XIV, n° 5, 1925.

Traitement des métastases osseuses par la curiethérapie

Par S. De NABIAS

Nous voudrions par une présentation de radiographies, avant et après traitement par curiethérapie, montrer comment il a été possible, dans un cas de métastase osseuse, consécutive à un cancer du sein, et s'accompagnant de destruction des travées, d'obtenir la *restitutio ad integrum* en ce qui concerne l'apparence clinique, l'image radiographique, et la fonction des membres atteints.

Voici l'observation de la malade :

Mme B. Renée, âgée de 45 ans, demeurant à Vincennes, est amenée dans le service de curiethérapie de l'hôpital Tenon, adressée par le Dr Lœper, pour des douleurs intolérables dans les deux cuisses avec impotence fonctionnelle presque complète: marche absolument impossible, mais dans le lit possibilité de détacher le creux poplité du plan du lit de 10 cm. environ.

Elle a été examinée par nous le 24 février 1925.

Voici l'histoire de ces troubles des membres inférieurs : la malade en fait remonter l'histoire à l'année 1924.

En mai 1924, elle est prise de douleurs dans la région lombaire des deux côtés avec impossibilité presque absolue de se baisser. Sous l'influence d'une série de 12 piqûres faites par le Dr H. et dont la malade ne peut préciser la nature, ces douleurs ont totalement disparu ou mieux changé de territoire. Une radiographie de la colonne vertébrale faite à cette époque par le Dr L. demeure négative. Alors, fait curieux : à mesure que les douleurs lombaires disparaissaient, elles semblaient descendre vers les cuisses, présentant un maximum à la partie inférieure et antérieure de celles-ci.

L'examen clinique minutieux nous révéla :

Absence totale de points douloureux lombaires, soit au niveau de la colonne lombaire, soit au niveau de l'origine des nerfs sciatiques.

A la cuisse : pas de douleur le long des trajets nerveux, mais seulement au niveau de la *face antérieure des deux fémurs,* immédiatement au-dessus du bord supérieur de la rotule de chaque côté.

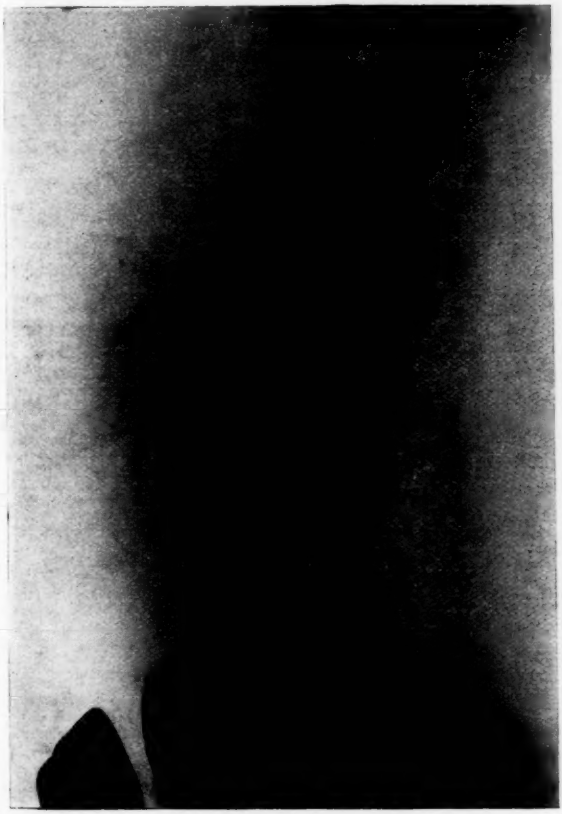

FIG. 1. — Genou droit, avant traitement.

Nous avons alors interrogé la malade sur son passé pathologique que voici :

Au milieu de 1921, elle aperçoit par hasard au niveau de la moitié externe de son sein droit une lésion ulcérée reposant sur

une masse importante qui occupe la moitié « extérieure » de sa glande.

Opérée le 15 août 1921 par le Dr Chifoliau : ablation large du

Fig. 2. — Genou droit, après traitement.

sein droit avec curage axillaire. L'examen histologique de la pièce pratiqué par M. Cailliau et qui nous a été transmis par M. Chifoliau a donné : « Epithélioma diffus banal ». Nous n'avons malheureusement pas pu avoir de précision plus grande.

Fin mars 1923, la malade s'aperçoit de la présence dans le

sein gauche, dans sa moitié externe, d'une masse du volume d'une grosse noix.

Elle est opérée aussitôt par le Dr Chifoliau pour la deuxième

FIG. 3. — Genou gauche, avant traitement.

fois : amputation large du sein gauche avec curage de l'aisselle.

Dans les mois qui suivirent, douleurs fugaces tantôt dans les membres supérieurs, tantôt en ceinture autour du thorax, tantôt dans la région lombaire.

Etant donné ce passé pathologique et les données de l'examen

clinique, il nous fut aisé de poser le diagnostic clinique de métastases osseuses bilatérales au niveau de l'extrémité inférieure des deux fémurs.

FIG. 4. — Genou gauche, après traitement.

Une radiographie confirma ce diagnostic de la façon que vous voyez.

Il s'agit de lésions importantes ayant nettement dissocié les travées osseuses et devant conduire la malade inévitablement à une double fracture spontanée.

Une application de radium par appareil de surface fut alors décidée. Elle fut pratiquée le 26 février 1925.

Technique telle que nous l'avons dernièrement décrite (1) à propos de la curiethérapie des épithéliomas cylindriques.

Pâte Colombia n° 3 ; socles de 2 cm. sur 3 cm. en pâte n° 3. Un tube de 10 mgr. Rae. sur chaque socle à raison de 4 tubes par appareil à 4 cm. les uns des autres. Distance de la peau : 3 cm.

Durée : Notre expérience nous ayant montré que ce sont les épithéliomas cylindriques à index élevé, c'est-à-dire à grande activité karyokinétique, qui donnent surtout des métastases multiples, nous avons fixé cette durée à 9 jours.

La suite a montré que nous avions raison. La lésion a apparemment remarquablement guéri ainsi qu'en témoignent les radiographies après traitement. La reconstitution osseuse est parfaite.

La marche a été autorisée à partir de juin 1925 ; et dès juillet 1925 elle est redevenue normale.

Nous venons d'apprendre que cette malade est morte en novembre 1925 à la suite d'une angine grave, mais sans aucun autre signe de métastase néoplasique nouvelle.

Elle marchait toujours de façon tout à fait normale, soit 8 mois après la fin de son traitement curiethérapique.

(1) S. DE NABIAS. — Ce qu'on peut attendre de la curiethérapie dans le traitement des épithéliomas cylindriques. *Bull. du Cancer*, décembre 1925.

Sur les classifications des radiations en thérapeutique

Par MM. R. PROUST et L. MALLET

Nous avons essayé de montrer dans une précédente réunion l'importance de la mesure directe de l'énergie rayonnante reçue par la peau et les tissus dans les applications curiethérapiques et indiqué que l'Ionométrie permettait pour le radium comme pour les rayons X de mesurer les intensités reçues dans un volume de 1 cm. cube de tissu.

L'énergie émergeante des appareils radifères reçue en un point peut être mesurée en fonction de celle que donnerait au même point une source de radium arbitrairement fixée à une certaine distance de la peau.

La notation utilisée jusqu'alors (mm. H ou Mcd) nous donnait l'énergie dépensée dans le tube mais ne pouvait pas nous donner une idée même approximative de l'énergie distribuée dans l'espace, surtout si l'on s'éloigne du tube. La fiction qui consiste à rapporter la dose reçue en un point à un tube imaginaire située à une distance fixe (2 cm.) nous permet de comparer les différents points d'une tumeur au point de vue de la dose reçue.

Cette connaissance de la quantité de rayonnement reçue par chaque volume de 1 cm. cube de tissu nous a permis d'analyser dans les différents points de l'espace le rayonnement utilisable et d'en déduire les meilleures dispositions à donner aux sources de Radium pour avoir un rayonnement sensiblement homogène. Nous avons pour mesurer cette quantité de rayonnement proposé de nous servir de l'unité D (Dominici) correspondant à la quantité de rayons gamma fournie par 100 millig. de radium pendant 1 heure à 2 cm. de distance sous un filtrage de 1 millimètre de platine.

Nous avons pu également déterminer l'énergie nécessaire pour produire un certain effet biologique et trouver que pour obtenir l'érythème et la radio-épidermite, il fallait avec un rayonnement Gamma qualifié de ce fait qu'il est obtenu avec une filtra-

tion de 1 mm. de platine, des doses respectives de 17 et 32 unités D.

La comparaison du rayonnement X avec le rayonnement Gamma dur beaucoup plus pénétrant, montre d'une façon évidente, s'il en était besoin, le rôle de l'absorption dans la réaction cutanée.

Nous pouvons comparer facilement en effet le rayonnement X au rayonnement Gamma en se rapportant à l'effet ionisant produit par le radium lui-même. C'est d'après ce principe que Solomon a établi son unité R. L'unité R correspondant à l'effet ionisant produit pendant une seconde par 1 gramme de radium filtré par 1 mm. platine placé à 2 cm. de sa chambre d'ionisation, pendant une heure, cela ferait :

3.600 R = 1 g.-heure.
L'unité D = le décigr.-heure, soit 360 R.

Dans les conditions habituelles de radiothérapie profonde, c'est-à-dire 200 kil. volts, filtre 1 mm. de cuivre + 2 mm. aluminium, il faut environ 4.000 R., un peu plus de 20 H. pour obtenir la dose érythème et 7.600 R. pour obtenir la radio-épidermite soit 11 D. et 21 D. avec notre unité.

Comme nous l'avons dit plus haut, d'après nos observations avec le rayonnement Gamma filtré par 1 mm. platine, il faut 17 D. et 32 D. pour obtenir les mêmes réactions, ce qui correspond à 6.200 R. et 11.800 R. doses qui seraient beaucoup trop fortes pour les effets cherchés lorsqu'on emploie les Rayons X pénétrants.

On voit donc l'intérêt qu'il y a à être renseigné en même temps sur la dose utilisée et le pouvoir de pénétration du rayonnement. La même dose donnée avec des rayonnements différents étant capable de provoquer des effets supérieurs ou inférieurs au but poursuivi : une dose de 4.000 R. sera insuffisamment filtrée avec 5/10 de Cu et provoquera une forte dose érythème, mais cette même dose n'amènera qu'une réaction très faible de la peau lorsqu'elle sera filtrée par 2 mm. de cuivre.

Les indications qualitatives fournies jusqu'ici en même temps que la dose utilisée sont généralement incomplètes. Il ne suffit pas de donner l'étincelle équivalente ou le voltage, ou la longueur d'onde limite. Suivant l'épaisseur du filtre et la largeur du champ utilisé, la dose de surface cutanée et la dose profonde varient. Une des meilleures notations nous est fournie par le coefficient μ d'absorption mais sa représentation étant un peu

abstraite, il nous paraît préférable de lui substituer *le taux de transmission* ainsi que déjà notre vénéré maître M. le Dr Antoine Béclère l'a souvent proposé. M. Béclère avait émis le vœu en juillet 1924 de définir le rayonnement par un nombre correspondant au taux de transmission à travers 10 cm. d'eau mesurés dans les conditions adoptées par la Société de Radiologie, c'est-à-dire :

Distance anticathode-surface, 30 cm. ; porte d'entrée 10 cm. de diamètre (80 cm. carrés environ). Le taux de transmission à 10 cm. exprimant la qualité du rayonnement utilisé.

Afin de réduire le plus possible les causes d'erreurs apportées par le facteur de diffusion dans la dose transmise, nous avons étudié un étalonneur qui réduit autant que possible ce rayonnement parasite et donne le facteur de réduction à 10 cm. Cet instrument consiste en un petit cylindre de 20 mm. environ de diamètre relié à la chambre d'ionisation de l'ionomètre de Solomon. Par le jeu d'une chambre mobile qui se déplace dans le cylindre d'eau, on passe successivement et d'une façon graduelle des distances respectives de 30 à 40 cm. avec possibilité d'étudier le rayonnement à des distances intermédiaires.

Le taux de transmission obtenu avec cet instrument pour les voltages de 100 à 200 KV. et la filtration convenable vont du numéro 12 (Benoit) au numéro 20, arbitraire qui correspondrait à 200 KV. avec filtrage de 2 mm. de cuivre, ce qui donne une échelle prolongeant la notation du radio-chromomètre de Benoit qui se terminait au numéro 12 pour 100 KV. L'avantage d'une telle numérotation serait par exemple qu'on saurait que la dose 20 H. (20), c'est-à-dire un rayonnement n° 20 est pour l'absorption cutanée comparable à la dose 5 H. (5), c'est-à-dire à la dose 5 H. avec un rayonnement n° 5.

Nous proposons donc et nous serions désireux que la Société émit à ce sujet un vœu : Que toute observation radiothérapique ou curiethérapique comporte à la fois la désignation de la dose, soit *en unité R*, soit *en unité D* qui ont l'avantage d'être utilisables pour les deux genres de radiations X et γ, et que cette notation soit *toujours suivie* d'un indice de qualité suivant la *numérotation* que nous avons suggérée et dont la fixation définitive pourrait être établie après discussion.

On serait ainsi fixé immédiatement sur les possibilités biologiques d'une irradiation et mieux à même de juger de son efficacité.

Discussion

M. BÉCLÈRE. — Notre collègue Proust a parfaitement raison de demander aux radiothérapeutes de toujours joindre à l'indication de la *quantité* de rayons donnée à la peau celle de la *qualité*, c'est-à-dire du pouvoir de pénétration du rayonnement employé. En effet, la dose de rayons de Rœntgen absorbée par la peau, comme la dose absorbée par l'air de la chambre d'ionisation placée, pendant la séance, au contact de la peau, n'est jamais qu'une fraction du rayonnement incident et une fraction d'autant plus faible que ce rayonnement est plus pénétrant. Or les rayons de Rœntgen n'exercent une action physique, chimique ou biologique que là où ils sont absorbés et dans la mesure où ils sont absorbés. Pour faire absorber à la peau la *même* dose et provoquer de sa part la *même* réaction biologique, il faut donc, suivant qu'on l'irradie avec un rayonnement *peu pénétrant* ou *très pénétrant*, faire tomber sur sa surface une quantité de rayons notablement plus grande dans le second cas que dans le premier.

C'est une notion incontestable sur laquelle tous les radiothéropeutes sont depuis longtemps d'accord et qu'après les recherches anciennes du regretté Guilleminot, viennent de confirmer une fois de plus les recherches récentes d'Otto Glasser (1), physicien allemand attaché au département radiologique de l'un des principaux hôpitaux de New-York. Le tableau suivant les résume :

Tension électrique en kilo-volts entre les électrodes de l'ampoule	Filtration du rayonnement	Longueur d'onde moyenne du rayonnement	Dose d'erythème cutané en unités R (allemandes)
200	Cuivre 1 m/m	0,14 unités Angstrom	1.400
130	Cuivre 0 m/m 25	0,22 —	900
130	Aluminium 4 m/m	0,28 —	700
130	—	0,40 —	500
100	—	0,43 —	400

(1) Otto GLASSER. — *Erythemdosen in Rœntgeneinheiten* (Strahlentherapie, Band XXI, Heft 3, S. 476).

Comme il ressort de ce tableau, la quantité de rayons de Rœntgen, mesurée en unités allemandes de Behnken (différentes des unités françaises de Solomon) qu'il est nécessaire de faire tomber sur la peau humaine, pour provoquer un érythème du premier degré, augmente de 400 à 1.400 unités, c'est-à-dire fait plus que tripler, quand on passe d'un rayonnement relativement peu pénétrant, d'une longueur d'onde moyenne déterminée, à un rayonnement très pénétrant, d'une longueur d'onde moyenne trois fois plus courte.

L'indication de la dose superficielle comporte donc nécessairement l'indication concomitante de la qualité du rayonnement employé. Pour caractériser et définir cette qualité nous possédons déjà plusieurs méthodes de mesure. Nous n'en devons pas moins féliciter notre collègue Proust d'avoir imaginé et réalisé le procédé nouveau qu'il vient d'exposer.

Jamais nous n'apporterons trop de soins, dans la pratique de la rœntgenthérapie, à la mesure des doses données à, diverses profondeurs au-dessous de la peau. Toutefois, nous ne pouvons pas nous flatter que les doses absorbées en réalité par les tissus vivants d'un malade concordent toujours exactement avec les doses mesurées sur un hydrofantôme. La perméabilité aux rayons de Rœntgen des divers organes, os, muscles, graisse, tissu conjonctif, etc., n'est pas comparable, sans écarts, à celle de l'eau, et, suivant qu'il s'agit d'organes massifs ou d'organes creux remplis de gaz, tels que les anses intestinales, ces écarts s'accentuent et peuvent atteindre un degré surprenant. C'est ce que démontrent au mieux les mesures, les courbes et les tableaux que vient de publier le Dr Eugen Maier (1), de Fribourg-en-Brisgou. Dans une région irradiée, spécialement dans la région du bassin, la répartition des doses, à diverses profondeurs, si grande que soit la précision des mesures préalables, ne peut pas être exactement calculée et présente toujours des variations individuelles, parfois assez grandes, qui dépendent de la topographie des organes, de leur densité et surtout de leur état de réplétion gazeuse ou de vacuité. En un mot, la répartition des doses en profondeur ne nous est jamais connue qu'avec une plus ou moins grande approximation.

(1) Dr Eugen Maier. — *Experimentelle Untersuchungen über die Intensitatsverteilung der Rœntgenthrahlen in menschlischen Körper* (Strahlentherapie, Band XXI, Heft 3, S. 480).

Traitement par la radiothérapie pénétrante de 4 cas de syringomyélie

Par MM. R. PROUST, L. MALLET et R. COLIEZ

Centre anticancéreux (Hôpital Tenon)

La radiothérapie dans le traitement des tumeurs gliomateuses à type syringomyélique est actuellement employée d'une façon courante. Raymond et Delherm ont montré les premiers, en 1905, que ce type d'affection médullaire était amélioré par les rayons. D'assez nombreux auteurs sont venus confirmer ces premières observations et, en particulier, Bourguignon, Beaujard, Lhermitte, M. Roussy ont montré la sensibilité souvent remarquable des tumeurs gliomateuses aux radiations X. On connaît, en effet, la radiosensibilité de ce type histologique et l'on comprend qu'au même titre que les leucémies, les séminomes, certains sarcomes, la syringomyélie gliomateuse ait, de bonne heure, donné des résultats encourageants.

Comme pour les cellules de la lignée séminale ou des éléments blancs du sang, il n'est point nécessaire de faire pénétrer dans la profondeur des tissus une énergie X considérable et, ainsi que M. le Dr Béclère l'a fait remarquer, la radiothérapie profonde n'est pas une chose nouvelle, tout au moins pour ces types histologiques radio-sensibles. Récemment en effet (avril 1904), à la Société Médicale des Hôpitaux, MM. Menetrier et Derville présentaient un malade déjà soigné 20 ans auparavant dans le service de M. Antoine Béclère ; à cette époque le traitement avait consisté en séances hebdomadaires de 3 unités H, sans filtre, avec une ampoule Chabaud et une qualité de rayons correspondant à 10 cm. d'étincelle équivalente. L'amélioration avait été assez manifeste pour permettre au malade de prendre le métier de garçon livreur qu'il exerça pendant 20 ans, jusqu'à une reprise des symptômes qui l'amenèrent à consulter M. Menetrier.

L'efficacité de la thérapeutique par les rayons X, bien qu'évidente, pouvait cependant, dans un certain nombre de cas où l'affection semblait être seulement arrêtée, être discutée. On connaît bien, en effet, au cours de la syringomyélie, ces arrêts

de l'évolution qui peuvent faire croire à une régression ou, tout au moins, à une suspension définitive du processus morbide mais qui ne sont en réalité que des rémissions et, tôt ou tard, l'affection continue à évoluer.

Lhermitte et Beaujard, comme preuve de l'efficacité des radiations X sur le gliome syringomyélique, ont apporté une observation anatomo-pathologique démonstrative : il s'agissait d'un sujet dont la syringomyélie fut traitée pendant 15 ans — 1905 à 1920 — par les auteurs avec des résultats satisfaisants mais pas suffisamment complets pour ne pas nécessiter de temps à autre de nouvelles applications. En 1920, le malade mourut de tuberculose pulmonaire ; à l'autopsie, les régions irradiées spinale et bulbaire, centres principaux des lésions désignés par l'examen clinique, apparaissaient complètement dépourvus de gliome et la cavité syringomyélique était de faible étendue ; par contre, les segments spinaux en relation avec les troubles en évolution, et où les irradiations n'avaient pas été appliquées, présentaient une nature nettement gliomateuse. Abstraction faite des résultats cliniques, cette preuve anatomique montre l'efficacité certaine des rayons X sur la syringomyélie gliomateuse.

Malgré les précieux bénéfices que la radiothérapie faiblement pénétrante a apportés dans le traitement de la syringomyélie bien souvent les résultats n'étaient que palliatifs, amenant soit une régression partielle, soit un arrêt. Le traitement était fort long et s'étageait sur de nombreux mois ou même plusieurs années.

Les observations que nous rapportons nous permettent d'espérer mieux de la radiothérapie pénétrante.

Première observation

Mme T. (âge : 31 ans). — Au mois de *février 1925*, Mme T. constata, après un léger effort, une impotence presque complète de sa main droite surtout localisée au niveau du pouce, de l'index et du médius. Cette impotence s'accentua dans les semaines suivantes. La malade se vit dans l'impossibilité de coudre, elle ne sentait plus son aiguille ni le contact de son dé à coudre. Elle ne pouvait plus couper ses aliments ni porter quoi que ce soit, mais elle pouvait continuer à se coiffer. En même temps que ces troubles sensitifs et d'impotence s'installaient, Mme T. constatait l'abolition de la *sensibilité thermique* et il lui arrivait de se brûler plusieurs fois sans s'en rendre compte. A l'examen clinique fait dans le service de M. le Dr Vincent, on constatait :

1° Diminution marquée de la préhension de la main droite (surtout pouce et index).

2° Anesthésie au niveau des doigts, même au courant faradique.

3° Des troubles très marqués de la sensibilité thermique surtout pour le médius et l'index.

4° De la dysesthésie du membre supérieur droit.

5° Exagération des réflexes au membre supérieur droit, surtout exagération du réflexe du radial.

Le membre supérieur gauche ne présentait pas de trouble notable.

Aux membres inférieurs : rien de particulier, ni trouble moteur, ni anesthésie, ni modification des réflexes.

La malade nous est adressée pour traitement radiothérapique *le 30 mars 1925* par M. le Dr Clovis Vincent avec le diagnostic de *syringomyélie.*

Nous établissons un traitement par radiothérapie profonde comprenant six champs d'irradiation centrés sur le canal médullaire formant un premier étage cervical supérieur avec trois champs croisés de dimensions 6 × 8, l'un postérieur, les deux autres latéraux ; et un deuxième étage cervico-dorsal comprenant : un champ 12 × 12 postérieur centré sur l'apophyse épineuse de la 7e vertèbre cervicale et deux autres cervicaux latéraux de dimensions 6 × 8.

Filtres : 1 mm. Cu + 2 Al. 4.000 R. par champ.

Le traitement commencé le 2 avril 1925 fut terminé le 16 mai 1925, on appliqua une moyenne journalière de 1.000 R.

Consécutivement, et même au cours de ce traitement, la malade a observé une amélioration très marquée : diminution de l'impotence, réapparition de la sensibilité tactile et thermique (15 jours après le début des applications). Le 10 juin 1925, le Dr Vincent constatait cette amélioration.

Etat actuel au *10 février 1926 :* elle a récupéré à peu près complètement l'usage du membre supérieur droit, elle serre également des deux mains, exécute tous les mouvements de préhension et de pincement entre l'index et le pouce avec une énergie sensiblement normale, la sensibilité tactile semble complètement revenue ainsi que la sensibilité thermique. La malade qui est mécanicienne, décolleteuse, peut aussi bien se servir de sa main que les autres ouvrières, alors qu'elle avait été obligée de cesser son travail avant le traitement.

Il persiste des phénomènes de fourmillement.

Examen clinique actuel : Au niveau de la région antéro-externe et postérieure du cou, troubles trophiques cutanés légers dus à la radio-épidermite. Présence au niveau de la région cervicale gauche d'une cicatrice d'adénite et de la région cervicale droite d'une adénopathie de la grosseur d'une noix, située à deux travers de doigt au-dessus du sterno-cléido-mastoïdien.

Deuxième observation

L'intérêt de cette observation réside surtout dans la rapidité de régression des symptômes, le cas étant trop récent pour que l'on puisse juger de la solidité du résultat.

Mme J. — Début : juillet 1925. — La malade éprouve brusquement, pendant qu'elle faisait son travail de couture, une sensation de froid dans la main droite. Elle fut, à partir de ce moment, dans l'impossibilité de faire aucun travail de la main droite (en particulier de se coiffer) et elle perdit en même temps toute sensibilité cutanée. Disparition brusque également de la sensibilité thermique.

Elle vint consulter le Dr Vincent le 3 décembre 1925. L'insensibilité à la chaleur était complète à ce moment, un charbon incandescent mis au contact de l'index ne lui fit ressentir aucune douleur ; vers la même époque, le membre supérieur gauche commençait à présenter également de l'impotence.

Examen clinique : On constate : diminution de la force dans les mains, la droite surtout. Réflexes tendineux abolis ou très faibles, au membre supérieur droit. Vifs aux membres inférieurs. Réflexes cutanés plantaires en flexion. Perception du chaud et du froid très troublée au membre supérieur droit. Les pupilles réagissent, nystagmus dans les mouvements de latéralité.

Traitement par champs croisés centrés sur la région bulbaire.

Filtres : 1 mm. Cu + 2 Al.

3.000 R. par champ. — 500 R. par appl.

1° Un champ médian postérieur 6 × 8 sur les deux premières vertèbres cervicales.

2° Un champ médian postérieur et inférieur 6 × 8 centré sur les 3-4-5-6e vertèbres cervicales.

3° Deux champs latéraux postérieurs droit et gauche 6 × 8 centrés sur les 1re et 2e cervicales.

4° Deux champs latéraux, droit et gauche, inférieurs centrés sur les 3-4-5e cervicales (6 × 8).

5° Un champ médian antérieur (6 × 8) centré sur les deux premières vertèbres cervicales, le cou étant porté en extension complète.

Traitement presque journalier de 500 R. Traitement commencé le 18 décembre 1925, terminé le 12 février 1926.

Le 7 janvier 1926, la malade est revue par le Dr Vincent. Le traitement étant commencé depuis 15 jours, on constate déjà une amélioration très marquée : diminution des troubles moteurs, réapparition de la sensibilité thermique, la malade dit avoir éprouvé une amélioration dès la troisième application, c'est-à-dire le 4e jour, après une dose de 1.500 R.

25 janvier 1926 : L'amélioration s'est accentuée de plus en plus, la

malade peut se servir de ses deux mains, surtout de la droite, elle peut saisir les objets (aiguille), se coiffer. La sensibilité à la piqûre est revenue presque normale dans le tiers inférieur de l'avant-bras droit, et tout à fait normale dans les segments susjacents. A l'avant-bras et à la main droite, la sensibilité thermique est revenue complètement. La malade ressent cependant une impression subjective de froid de ce côté, la main est encore un peu cyanosée. A gauche, la sensibilité à la piqûre est absolument normale bien que la contraction musculaire volontaire soit plus atténuée qu'à droite, pas de sensation de froid, léger engourdissement des extrémités digitales. Une dizaine de fois dans la journée, la malade présente des crampes (contractions involontaires) caractérisées par une extension de tous les doigts et un écartement en éventail. La main droite présente plus fréquemment ces phénomènes dont la durée est de quelques secondes.

Troisième observation

Mme G. — Début : octobre 1924, par une sensation d'engourdissement et de douleur dans le membre supérieur droit avec impotence presque complète : impossibilité de saisir les objets, de se coiffer et de faire sa toilette. Les douleurs ont augmenté progressivement. Un des premiers symptômes présentés fut la diminution de la sensibilité thermique qui paraissait s'être installée plusieurs années auparavant. Depuis longtemps la malade était obligée, pour se rendre compte de la température des objets, de se servir de sa main gauche.

En novembre 1924 va consulter le Dr Vincent qui constate :

1° Diminution de la force musculaire dans la main droite.

2° Abolition du réflexe du radial à droite mais exagération du réflexe olécranien.

3° Diminution de la sensibilité au membre supérieur droit.

4° Troubles très marqués de la sensibilité thermique à droite remontant jusqu'au niveau de la face.

Nystagmus à droite.

Pas de trouble moteur et cutané au membre supérieur droit et aux membres inférieurs.

Un premier traitement de radiothérapie ordinaire *est prescrit.* On fit huit séances du 24 décembre 1924 au 11 mars 1925 sur la colonne cervicale. 30 H. en tout. Filtration, 5 mm. Al. Ce traitement n'apporte aucune amélioration notable.

La malade nous est adressée pour radiothérapie profonde le 9 avril 1925. Nous établissons le traitement suivant :

Six champs cervicaux de dimensions 6 × 8. 2 postérieurs intéressant la région occipitale et la colonne cervicale, 2 latéraux cervicaux droit et gauche, les supérieurs remontant au-dessus de l'apophyse mastoïde. 1 mm. 2 de Cu. + 2 Al. — 4.000 R. par champ. —

1.000 R. par séance en moyenne. — 40 cent. étincelle équivalente. Le traitement fut terminé le 3 juin 1925.

Cette première série d'applications ne fut pas suivie d'amélioration notable et, le 4 novembre 1925, le Dr Vincent nous demandait de traiter à nouveau le malade. Le traitement, établi de la même manière que le précédent, fut commencé le 4 novembre 1925 et terminé le 25 janvier 1926. Mais il fut suivi cette fois d'une amélioration très sensible :

En effet, au 26 janvier 1926, nous constations une diminution considérable de l'impotence, le malade pouvait faire sa toilette, se coiffer, couper ses aliments. Les sensations thermiques avaient réapparu partiellement, mais il y avait encore de l'hypoesthésie des doigts et de la main.

Ce cas est encore trop récent pour que nous puissions juger de l'effet définitif de ce dernier traitement.

Quatrième observation

Mme T., âge : 40 ans. — Début de la maladie en décembre 1923 par une paralysie récurrentielle qui fut soignée d'abord comme une laryngite. La malade était en outre traitée depuis un an pour bacillose pulmonaire, mais sans bacille dans les crachats. Depuis quelques mois, la malade se plaignait de douleurs dans l'épaule et le bras droits avec engourdissement.

A l'examen on trouvait une déformation de la langue, atrophiée dans sa moitié droite avec déviation de la pointe à droite. Abolition des réflexes d'extension. Au niveau du membre supérieur droit, troubles trophiques avec bulles de *pemphygus*, les unes sèches, les autres humides, les unes anciennes, les autres récentes avec élévation de la température locale et élévation de la pression artérielle au niveau de l'avant-bras droit, de plus dilatation du réseau veineux. Enfin on constatait des troubles de la sensibilité thermique dans le territoire des deux membres supérieurs, sans troubles de la sensibilité profonde, musculaire et stéréognostique, ni de la sensibilité superficielle, sauf au niveau des bulles de pemphygus.

Au niveau de l'œil droit on observe un nystagmus rotatoire dans les positions latérales du globe oculaire. Il s'agissait donc d'une syringomyélie de la région cervicale supérieure, atteignant les noyaux des X et XIIe paires craniennes (paralysie du récurrent droit et du XIIe droit.

La malade nous a été adressée dans le service le 16 juin 1924.

Traitement. — Nous avons établi le traitement suivant :

Irradiation de la colonne cervicale depuis l'occipital inclus jusqu'à la 1re dorsale, par deux champs postérieurs (6 × 8), deux champs latéraux cervicaux antérieur et postérieur (6 × 8). Filtration 1 mm., 3 Cu. + 2 Al. jusqu'à 2.000 R. — 500 R. tous les jours.

Le traitement commencé le 16 juin fut terminé le 18 juillet 1924. Ce premier traitement fut suivi d'une amélioration légère mais encore insuffisante.

Une deuxième série d'application fut instituée sur le même plan que la précédente mais en poussant la dose jusqu'à 4.000 R. par champ — du 8 novembre 1924 au 17 janvier 1925.

Au mois de mai 1925, à la suite de la réapparition des phénomènes d'engourdissement dans la main et le bras droits, nous avons encore, sur la demande de M. Vincent, refait un nouveau traitement sur le même rythme que les précédents.

Bien qu'ayant bénéficié d'une façon très notable des rayons X pénétrants (puisque la malade pouvait se servir de son membre supérieur droit et avait vu disparaître ses troubles sensitifs et trophiques), nous avons pensé assurer davantage la régression en faisant appel au radium et en appliquant un appareil de surface moulé sur la région occipitale et formant collier autour de la région cervicale ; cet appareil qui comprenait 24 mgr. Rae, 12 foyers de 2 mgr. Ra. — Filtre 2 mm. platine, 2 mm. 5 de distance fut laissé en place du 23 novembre 1925 au 14 décembre 1925 (dose moyenne de 32. U. D. au niveau de la peau).

Nous n'avons pas encore revu la malade depuis cette dernière application mais, en fin de traitement par le radium, l'amélioration s'était encore accentuée.

De cette série d'observations nous pouvons conclure que d'une façon générale le traitement par la radiothérapie pénétrante a été très bien supporté par nos malades, bien que les doses appliquées soient journalières et relativement intenses. Nous n'avons eu à observer aucun accident notable, ni du côté de la peau, ni du côté du larynx, malgré des doses élevées par sommation de rayons en feux croisés pour une région relativement peu épaisse comme le cou. Au centre de la région, à 5 cm. de profondeur en moyenne, la dose pour 4 portes d'entrée était d'au moins 5.000 R. Cette absence de réaction tient, croyons-nous, à la haute filtration employée : au minimum 1 mm. de Cu. + 2 Al. et souvent 1 mm., 3 Cu., ce qui apportait dans la profondeur un rayonnement sélectionné de très courte longueur d'onde épargnant le derme, les tissus cartilagineux et osseux.

L'emploi de la radiothérapie pénétrante nous semble être la méthode de choix, même en présence de ces néoplasmes radiosensibles. — Elle doit, à notre avis, être préférée à la radiothérapie ordinaire ou semi-pénétrante. Nous voyons en effet dans nos observations, surtout pour les deux premiers cas dont le

début était assez récent, l'efficacité remarquablement rapide des traitements par les rayons X de courte longueur d'onde.

Dès les premières séances, les malades ont présenté une amélioration. Cette technique a fait régresser en quelques semaines les principaux symptômes et permis aux patientes de reprendre leur travail. Il y a donc un gain considérable sur les autres méthodes qui nécessitaient des mois de traitement et souvent pour obtenir des résultats incomplets. En outre, l'emploi d'emblée de rayons pénétrants, à dose assez massive, semble plus efficace en empêchant l'organisation de la radiorésistance des tissus gliomateux. Nous avons vu, en effet, que dans notre troisième observation la radiothérapie ordinaire, non seulement avait été inefficace, mais que l'affection s'était faite plus rebelle, semble-t-il, aux rayons profonds et avait nécessité deux séries d'applications pour faire bénéficier le malade d'un gain réel.

Il est, bien entendu, des formes plus ou moins radio-résistantes et notre quatrième observation nous montre qu'en s'adressant à des radiations de plus en plus pénétrantes, en employant le rayonnement γ on peut encore agir lorsque les rayons X semblent avoir épuisé leur effet.

En présence des phénomènes de syringomyélie d'origine gliomateuse, les radiations sont actuellement les seules armes thérapeutiques mises à notre disposition.

Le traitement, pour donner le maximum d'effet, doit à notre avis consister uniquement dans l'emploi de rayons X pénétrants ou du rayonnement γ.

Discussion

M. Béclère. — Comme l'a très justement rappelé notre collègue Mallet, il y a vingt ans que la rœntgenthérapie a donné des succès remarquables dans le traitement de la syringomyélie gliomateuse et qu'elle demeure la seule médication capable de modifier heureusement cette maladie. Les succès anciens ont été obtenus avec des rayons peu pénétrants, faiblement ou même nullement filtrés, par conséquent avec de petites doses convenablement espacées. L'emploi de rayons plus pénétrants permet aujourd'hui, sans altérer la peau, de donner dans la profondeur des doses au moins dix fois plus fortes qu'autrefois. C'est un progrès incontestable auquel sont dus en partie les beaux résultats thérapeutiques obtenus par notre collègue. Mais ce progrès

a fait naître un danger autrefois inconnu et dont il faut se garder sinon dans le traitement des gliomes de la syringomyélie, du moins dans celui des tumeurs qui se révèlent par des symptômes de compression médullaire. En pareil cas, des doses trop fortes données en trop peu de temps sont capables de provoquer une congestion œdémateuse de la région malade et par suite une aggravation des symptômes d'autant plus redoutable que la moelle épinière est déjà plus fortement comprimée. Quand il s'agit de syringomyélie, semblable danger n'est guère à craindre. Mais un facteur de succès plus important encore que l'intensité des doses, le facteur capital, c'est la précocité du diagnostic et du traitement, car il est évident que la régression du gliome ne peut être suivie d'une régression des symptômes, spécialement des troubles musculaires, qu'à une condition, c'est que les cellules nerveuses des cornes antérieures ne soient pas encore détruites.

Tumeur maligne des cartilages costaux traitée avec succès par la curiethérapie

Par A. MAURER

Nous avons eu l'occasion d'observer un cas de tumeur maligne des cartilages costaux chez un homme de 73 ans, M. G...

Ce malade qui avait toujours joui d'une bonne santé avait eu pendant l'hiver de 1923-1924 et dans les mois qui suivirent des quintes de toux d'une violence considérable, pour lesquels aucun diagnostic n'avait été fait, jusqu'au moment où le Dr Bourgeois, oto-rhino-laryngologiste de l'Hôpital Laënnec, vit ce malade, constata qu'il présentait des lésions de laryngo-trachéite et prescrivit un traitement à la suite duquel les quintes disparurent.

Le malade insiste particulièrement sur la violence des quintes et le Dr Rolland qui fut à même d'assister à l'une d'elles nous a assuré de leur intensité vraiment surprenante.

Ces quintes laissaient le malade fatigué, déprimé, avec une sensation de gêne douloureuse dans la région thoracique antérieure.

Dans les mois qui vinrent, cette gêne finit par s'installer de façon définitive en même temps qu'une tumeur apparaissait dans la région chondro-sternale du côté gauche.

En mai 1924, cette tumeur avait un aspect inflammatoire, recouverte d'une peau légèrement rosée. Des compresses chaudes humides furent recommandées et la tumeur perdit rapidement cet aspect inflammatoire en même temps que les douleurs dont elle était le siège diminuaient ; si bien qu'aux mois de juillet et d'août le malade put voyager. Il revint en septembre 1924 avec à nouveau des douleurs et une tumeur en voie d'accroissement. — Fin septembre, il alla consulter le Dr Rolland qui nous demanda en consultation. A l'examen du malade, nous trouvâmes une tumeur de consistance dure, mamelonnée, au niveau des 3e et 4e cartilages costaux. La peau était normale de consistance et d'aspect, glissant sur le plan sous-jacent. La tumeur était douloureuse à la palpation avec certains points plus

particulièrement sensibles au toucher. Il n'y avait pas d'engorgement ganglionnaire dans l'aisselle. Enfin la lésion était en outre le siège de phénomènes douloureux spontanés très marqués, revêtant le type de névralgie intercostale.

La réaction de Wassermann pratiquée fut négative et nous permit d'éliminer la syphilis.

Il ne pouvait à notre avis s'agir de tuberculose, l'aspect étendu de la lésion avec des points douloureux multiples et sa consistance uniformément dure ne nous permettait pas d'y penser.

Il ne pouvait s'agir d'une autre variété de chondrite, la température du malade étant normale.

Nous étions amenés à porter le diagnostic de tumeur des cartilages.

Pour nous, il ne s'agissait pas évidemment d'un ecchondrome, petite tumeur bénigne, alors que celle-ci déjà importante avait une étendue de trois travers de doigt en hauteur et en largeur.

Elle devait d'ailleurs augmenter rapidement de volume pendant les 15 premiers jours d'octobre 1924 en même temps qu'elle déformait alors visiblement la région, faisant une saillie de deux centimètres environ sur les parties avoisinantes et descendant jusqu'au niveau du 5e cartilage costal.

En même temps les douleurs devenaient plus fréquentes et plus vives, le sommeil avait disparu et l'état général semblait touché, si bien que le malade réclamait un soulagement.

Nous pensions donc avoir affaire à une tumeur maligne des cartilages costaux. La radiographie nous montra une masse claire, arrondie en regard des 3e, 4e, 5e cartilages costaux, avec au niveau de l'origine chondro-costale du 3e cartilage une sorte d'encoche sur son bord supérieur.

Une radioscopie de l'appareil pulmonaire ne montra pas de métastases de ce côté. Nous ne pouvions songer, chez cet homme âgé de 73 ans et affaibli, à une intervention chirurgicale, une ablation d'une tumeur aussi importante n'aurait pu être supportée. Nous décidâmes donc d'avoir recours à un traitement curiethérapique.

Celui-ci consista en la mise en place le 15 octobre 1924 d'un appareil moulé comprenant 9 foyers et une dose de 60 mmgr. de Rae. — L'appareil fut construit et appliqué par les soins du Dr Mallet. Les mensurations qu'il fit montrèrent que l'appareil donnait 42 0/0 à 4 centimètres 1/2 de profondeur sous la peau, — 75 à 86 0/0 en bordure au niveau de la peau pour 100 à la

partie centrale, — l'équivalence à la peau étant de 4 mmgr. 5 de Rae.

L'appareil fut laissé 22 jours et 10 heures, — soit 538 heures — ce qui correspond environ à 22 unités D.

Il fut bien supporté. Vers le 15e jour apparut de l'érythème au niveau de la surface d'application. — Au 19e jour, il y avait une teinte générale rosée et au-dessus et en dehors du mamelon gauche une zone rouge vif comme une pièce de 5 francs, avec un peu plus haut une deuxième zone du diamètre d'une pièce de 1 fr. — Au 22e jour, la teinte érythème s'est généralisée. Au point central, il y a une zone légère de radio-épidermite.

Le malade est soumis à une hygiène alimentaire stricte par le Dr Rolland et pour toute médicamentation prend pendant quelques jours une trentaine de gouttes d'adrénaline.

A partir du moment où l'appareil a été placé, les douleurs ont diminué et au bout d'une huitaine de jours elles avaient disparu.

Le 7 novembre 1924, quand on retire l'appareil, le malade est assez fatigué par son traitement, il a quelques nausées et une diminution très nette de l'appétit. Ces troubles persistèrent plus ou moins marqués pendant les six mois suivants. Les lésions de radiodermite sont traitées par des application d'inotyol qui calment la sensation de brûlure. La peau est cicatrisée vers le milieu de décembre.

Fin décembre, des douleurs très violentes surviennent, de l'œdème apparaît au niveau de la tumeur, la peau est rougeâtre, le moindre frôlement est pénible. La douleur irradie le long des 3e, 4e, 5e nerfs intercostaux. On se décide alors à pratiquer, les 28 décembre 1924, 2 et 5 janvier 1925, des injections d'alcool antipyrine suivant la formule de Sicard. Ces injections sont faites au niveau de l'émergence des branches antérieures des nerfs intercostaux. Les deux premières tentatives amènent une sédation des douleurs, mais la troisième est infructueuse.

On a recours alors à des séances de diathermie et à l'application de compresses chaudes humides qui soulagent un peu le malade. On y adjoint une injection de 2 centigr. de pantopon tous les soirs. De février à juin 1925, il y a des périodes de mieux et de plus mal. Ces dernières caractérisées par la reprise des douleurs, la réapparition d'œdème, de rougeur, avec sur une gêne douloureuse continuelle des élancements passant comme des éclairs.

En juillet, les phénomènes douloureux s'espacent, le malade retrouve appétit et sommeil. En août, il a repris du poids et sent

ses forces revenir ; il peut sortir de sa chambre. En septembre 1925, tout œdème a disparu, la tumeur n'est plus perceptible que comme une petite saillie de la surface d'un verre de montre et ne s'apercevant qu'à jour frisant.

Depuis, l'état général du malade est très bon, il n'a plus de douleurs, et la lésion primitive n'a plus été le siège d'une nouvelle augmentation.

En résumé, nous pensons que le traitement curiethérapique a été très utile chez ce malade âgé de 73 ans et atteint d'une tumeur d'origine cartilagineuse très douloureuse, à évolution maligne rapide, avec amaigrissement, insomnie, atteinte profonde de l'état général.

Nous n'avons pas cru devoir pratiquer une biopsie qui nous aurait donné une indication précise sur la nature histologique de la tumeur, car nous avons craint en effet une ulcération possible dans la suite du traitement et le développement de phénomènes infectieux que le malade n'aurait pu supporter.

Tumeur du sein
présentant une curieuse disposition périvasculaire des éléments tumoraux

Par R. NOEL et J.-F. MARTIN

Nous avons l'honneur de soumettre à la Société une tumeur du sein qui nous a paru mériter d'être signalée en raison de l'existence d'une particularité histologique assez rarement observée dans cet organe. Voici, brièvement résumée, l'observation clinique :

Mme V., 53 ans ; pas d'antécédents personnels, sauf une fausse couche de 3 mois au début de son mariage. Père mort de vieillesse ; mère morte d'une tumeur du ventre (?).

Vers 1907, l'affection débute par une boule dure, non douloureuse, située sur la face externe du sein droit. Pendant 8 à 10 ans, l'état demeure stationnaire. De 1917 à 1923, la tumeur grossit, tout en restant indolore, jusqu'à atteindre le volume d'une noix. En 1923, petites poussées douloureuses survenant tous les 2 ou 3 mois, au niveau de la boule initiale, et durant 2 ou 3 jours. Le sein devient plus volumineux. Brusquement, le 20 janvier 1926, pendant son travail, la malade se sent mouillée. Un épanchement sanguin, du volume de deux verres à liqueur, vient de sourdre par le mamelon. Intervention le 21 janvier 1926. A la palpation, sein énorme, bosselé, de consistance dure, sans adhérences avec la paroi thoracique ; pas de ganglions sous-axillaires ou scapulaires. Après énucléation de la tumeur, on constate macroscopiquement l'existence de nombreux kystes contenant un liquide clair ; une poche centrale contient un pus crémeux et grisâtre. Sur le bord externe, dans la région occupée par la boule initiale, le tissu cellulaire semble en voie de dégénérescence maligne ; un fragment est prélevé à ce niveau pour l'examen histologique. Suites opératoires normales (1).

(1) Nous tenons à remercier ici M. le Professeur Agrégé Duroux, à qui nous devons cette pièce opératoire.

Examen microscopique

L'étude topographique permet de distinguer, un peu schématiquement, trois portions distinctes :

1) Une zone interne d'aspect feuilleté, constituée par une substance fibrillaire ayant les caractères du collagène, plus ou moins dissociée par de l'œdème, avec de grosses cavités gorgées de sang.

2) On passe insensiblement à la deuxième portion constituée par un tissu fondamental d'aspect myxoïde parcouru par des travées cellulaires denses formant des cordons rectilignes ou bifurqués, isolés ou anastomosés. Ces cordons paraissent toujours centrés par une cavité claire d'aspect variable suivant l'incidence des coupes.

3) La troisième zone (zone externe) montre une densification considérable de la substance fondamentale qui devient fibroïde ; on y rencontre des vestiges glandulaires ; par places les grosses travées fibrillaires délimitent des espaces plus ou moins vastes dans lesquels on retrouve des éléments tumoraux semblables à ceux déjà signalés, mais disposés en nappes beaucoup plus larges. Cette troisième portion est limitée en surface par une capsule très imparfaite avec une traînée de tissu adipeux.

L'examen aux forts grossissements permet de distinguer les détails suivants :

La zone interne est constituée par un stroma conjonctif disposé en lamelles et dissocié par de l'œdème. On rencontre des éléments cellulaires difficilement identifiables parce qu'en voie de dégénérescence ; ils sont, en général, réduits à un noyau arrondi et pycnotique sans protoplasma reconnaissable autour d'eux. Dans ce stroma se creusent de vastes lacunes sanguines, limitées par un endothélium renforcé parfois, à la périphérie, par des condensations conjonctives fibrillaires.

La deuxième zone, à laquelle on arrive progressivement, est remarquable par deux particularités :

a) des travées cellulaires denses centrées le plus souvent par un espace clair.

b) un stroma très délié.

a) La cavité centrale qui paraît servir d'étai aux travées cellulaires denses est constituée par un vaisseau capillaire identifiable par son endothélium aplati caractéristique, dont les noyaux sont parfaitement visibles dans l'immense majorité des cas. Ces

capillaires sont des capillaires sanguins : ils contiennent des globules rouges ; ils sont coupés sous diverses incidences et affectent les formes les plus variées : arrondies, ovalaires, allongées, sinueuses, bifurquées, etc.

Ces vaisseaux sont entourés d'un manchon de cellules tumo-

FIG. — *Aspect de la portion centrale de la tumeur. Disposition périthéliale.* (Microphoto A. Lumière).
Stroma fibrillaire lâche, d'aspect myxoïde. Travées cellulaires denses, anastomosées. Chacune d'elles est centrée par un capillaire sanguin avec revêtement endothélial propre.

rales moulé à l'extérieur de leur paroi, tantôt complet et d'épaisseur égale ou inégale, tantôt incomplet et étalé sur l'une des faces du capillaire, l'autre apparaissant normale. Les cellules tumorales repoussent parfois devant elles la paroi du vaisseau dont elles se coiffent, formant ainsi une invagination dans l'intérieur de la lumière qui présente alors un contour polycyclique. Parfois même la lumière vasculaire est réduite à une

fente : elle est comme collabée sous la poussée des éléments néoplasiques qui l'entourent.

Le manchon périvasculaire est constitué par des cellules plus ou moins tassées les unes contre les autres, de forme très variable : tantôt arrondies ou polygonales, tantôt fusiformes à pointes courtes ou allongées. Le noyau occupe la portion moyenne de la cellule ; d'aspect clair, en général, il présente un contour le plus souvent régulier quoique parfois incisuré. On constate l'existence d'un nucléole plasmatique net et d'un fin réseau lininien dont les points nodaux sont marqués de petits blocs chromatiques. Le protoplasma est assez intensément acidophile, finement spumeux, quelquefois légèrement vacuolaire. Les mitoses ne sont pas très abondantes.

Ces éléments sont rapprochés les uns des autres, mais restent cependant séparés, d'une façon à peu près constante, par de minces trabécules fibrillaires conjonctives nettement identifiables après coloration élective. On a souvent l'impression que ces fibrilles se différencient dans l'exoplasme cellulaire ou tout au moins au contact immédiat de cet exoplasme.

Des *formations multinucléées* tranchent sur les autres cellules par la coloration plus intense de leur cytoplasme. Souvent anguleuses, quelquefois arrondies, elles renferment de deux à cinq noyaux ; l'un d'entre eux est quelquefois beaucoup plus gros que les autres ; ils occupent le centre de la cellule. Ces éléments ont une structure analogue à celle des cellules tumorales voisines. Il paraît y avoir filiation entre les cellules uni et multinucléées, ces dernières semblant provenir des premières plutôt par caryodiérèse amitotique sans plasmodiérèse que par fusion d'éléments primitivement distincts.

b) Le stroma est constitué par des éléments cellulaires dont la plupart sont pratiquement réduits à un noyau entouré d'une mince bordure protoplasmique ; de loin en loin, on voit émerger un prolongement plus ou moins large au niveau de son point d'implantation juxtanucléaire et s'effilant à son extrémité libre. Les noyaux offrent des caractères exactement superposables à ceux des cellules groupées autour des capillaires.

Les éléments cellulaires du stroma sont situés loin les uns des autres et les larges espaces compris entre elles sont remplis par une substance formée de fibrilles de différentes tailles, mais le plus souvent très ténues, enchevêtrées, anastomosées les unes avec les autres, formant un feutrage souvent très dense. L'extrême délicatesse de ce feutrage rappelle la tramule de Renaut.

Si l'on se reporte à la périphérie des gaines cellulaires qui entourent les capillaires, on constate que les éléments tumoraux subissent une sorte d'évolution qui tend peu à peu à les séparer les uns des autres. En contact plus ou moins étroit au voisinage immédiat de la paroi endothéliale, les cellules sont peu à peu dissociées par de très fines fibrilles colorées électivement en bleu par le trichrome de Masson et en rouge par le picroponceau. Cette dispersion des cellules s'accroît sans cesse avec, comme corollaire, un nombre sans cesse croissant de fibrilles qui viennent s'interposer. Le dernier stade de l'évolution est représenté par les éléments cellulaires isolés au sein du stroma.

Au niveau de la troisième zone, on constate une densification considérable du stroma fibrillaire, qui se montre constitué par de gros faisceaux coalescents intensément colorés en bleu et formant une série de plages ponctuées de noyaux presque complètement dépourvus de cytoplasma. Entre ces îlots conjonctifs, de taille et de contour éminemment variables, s'insinuent de véritables nappes de cellules tumorales présentant des caractères analogues à ceux déjà décrits, sauf que le groupement périvasculaire est beaucoup plus difficile à mettre en évidence, si tant est qu'il existe. On se trouve en présence de cellules massées sans ordre et qui ne sont plus séparées par les zones tramulaires décrites précédemment.

La limite entre la deuxième et la troisième zone est marquée par un vaisseau sanguin de grande taille coupé dans sa longueur et un conduit galactophore. Tout à l'entour on trouve des faisceaux, d'aspect myoïde, coupés transversalement ou longitudinalement ; on voit alors le conjonctif former un réseau dense dans les mailles duquel se retrouvent les éléments myoïdes avec ou sans noyau, suivant le point où ils ont été coupés. Ces plages se retrouvent jusqu'à la périphérie de la tumeur ; celle-ci paraît limitée par une sorte de capsule faite d'un feutrage de tissu conjonctif qui se continue insensiblement avec du tissu celluloadipeux banal.

On ne retrouve nulle part quoi que ce soit qui, de près ou de loin, rappelle le tissu glandulaire de la mamelle. D'autre part, il n'existe pas de zones de nécrobiose, sauf à la périphérie de la tumeur.

Ces deux points posés, il paraît incontestable, sur le seul fragment par nous examiné, qu'on se trouve en présence d'une tumeur du tissu conjonctif en pleine vitalité, qui, dans les points où elle est le plus caractérisée, affecte par rapport aux vais-

seaux un ordonnancement curieux, tenant à ce que la densité des éléments tumoraux diminue au fur et à mesure qu'on s'éloigne des axes vasculaires.

Si tant est qu'on puisse encore, malgré certains travaux récents, juger de la malignité d'une tumeur par l'abondance et l'atypie des mitoses, on peut dire que dans notre cas, il n'y a pas apparence de grande malignité ; les mitoses sont relativement rares et toujours régulières. De plus, les éléments multinucléés mis à part, on ne constate pas de monstruosités cellulaires ou nucléaires.

Par ailleurs, les capillaires sont toujours munis d'un endothélium net, tranchant par son allure normale, sur les cellules tumorales situées à son contact immédiat. Jamais nous n'avons vu de capillaires creusés en pleine tumeur et sans paroi propre, comme on l'observe dans les sarcomes.

Enfin l'allure clinique vient confirmer l'impression de bénignité relative donnée par les caractères histologiques (évolution en 19 ans).

Un dernier point reste à envisager. Quelle signification et quelle valeur attribuer aux éléments multinucléés ? La seule chose qu'on puisse dire, à notre avis, est que ces éléments n'existent qu'au voisinage immédiat des vaisseaux, confondus avec les éléments périvasculaires dont ils paraissent dériver.

Que conclure ?

L'examen histologique n'ayant porté que sur une portion restreinte de la pièce opératoire, il nous paraît interdit de formuler une conclusion ferme. Néanmoins, d'après ce que nous avons pu observer, il semble que l'on soit en présence d'une tumeur conjonctive, que certains auteurs seraient peut-être tentés d'étiqueter « périthéliome ». Nous n'en ferons rien, car on sait que bon nombre de soi-disant « périthéliomes » sont en réalité des tumeurs de toute autre nature affectant en certains points une disposition analogue à celle observée par nous.

Le fait intéressant que nous avons voulu signaler est la disposition périvasculaire des cellules néoplasiques sans trop préjuger de leur nature exacte.

(*Laboratoires d'Histologie et d'Anatomie Pathologique de la Faculté de Médecine de Lyon*).

L'épithéliome mammaire de la jument et ses métastases pulmonaires

Par **J. SURMONT**

Je présente à l'Association, des préparations et des dessins relatifs à quelques cas de cancer de la glande mammaire chez la jument. Vous n'y retrouverez pas le polymorphisme si marqué, par exemple, dans les tumeurs mammaires de la chienne, ou dans la curieuse tumeur de la chatte que j'ai présentée antérieurement. Ces tumeurs sont surtout intéressantes par leur grande malignité et la puissance de leurs métastases, en particulier dans les poumons. Nous avons pu obtenir un matériel favorable, grâce à l'obligeance de nos collègues vétérinaires des Abattoirs de Brancion, auxquels nous renouvelons ici nos remerciements.

Les dispositions anatomo-pathologiques, tout au moins dans les cas que j'ai pu étudier jusqu'ici, sont sensiblement identiques. Il suffit d'en avoir étudié un cas ou deux pour saisir les caractères généraux de cette néoplasie. Le point essentiel dominant toute l'histogénèse initiale et les évolutions cellulaires consécutives, est que la *néoformation est issue exclusivement de l'assise interne* et on ne retrouve aucune trace de l'assise myo-épithéliale dont les proliférations sont si importantes, au contraire, chez la chienne ; — la seconde notion également importante est l'*extrême rareté des dispositions adénomateuses ou hyperplasiques bénignes* (maladie kystique, etc...), qui s'observent, au contraire, assez fréquemment chez la femme sur les pièces opératoires de cancer du sein. La physionomie générale de ces tumeurs rappelle de très près le cancer du sein humain. Les stades microkystiques ou glanduliformes du début y sont cependant difficiles à observer du moins avec les aspects réguliers qu'ils gardent si longtemps et jusque dans leurs métastases, dans le cancer humain. On trouve plutôt des cavités très irrégulières, analogues à celles des figures 1 et 2 dont le revêtement est, du reste, toujours fortement dédifférencié et atypique. Ces amas néoplasiques perdent rapidement leur

lumière, pour passer à des dispositions alvéolaires (amas épithéliaux massifs) ou au contraire infiltrants (dispositions d'aspect carcinomateux) vraiment peu différentes de celles de

FIG. 1. — Vue d'ensemble à un faible grossissement, montrant l'aspect irrégulièrement microkystique de la néoplasie.

la pathologie humaine. A leur intérieur, les dispositions glanduliformes et sécrétoires, caractéristiques de l'assise interne (cadres cellulaires et rosettes) reparaissent assez rarement et toujours temporairement.

La physionomie se retrouve identique dans les adénopathies et dans les métastases viscérales. Le poumon fournit pour ces

dernières un excellent objet d'étude. La puissance d'infiltration des éléments néoplasiques y est considérable, comme on peut

FIG. 2. — Vue à un fort grossissement du segment supérieur droit de la figure précédente. Noter l'atypie cellulaire, les noyaux volumineux et bourgeonnants.

le constater dans la figure 3, qui montre la pénétration des éléments néoplasiques dans un cartilage bronchique.

Comme on le voit, le contraste est complet entre ces disposi-

tions et celles des nodules adénomateux au début, que nous avons figurés dans notre étude du mois dernier (avec Peyron et Corsy, fig. 12 et 13) et qui étaient particulièrement favorables

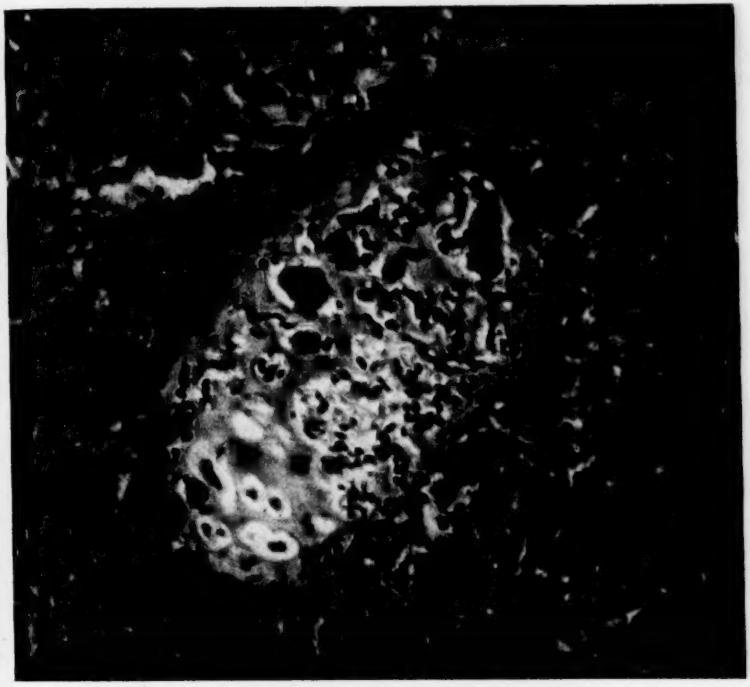

FIG. 3. — Microphotographie montrant l'envahissement d'un cartilage bronchique par la néoplasie.

pour la mise en évidence des cellules myo-épithéliales. — Il est logique de supposer que ces lésions bénignes peuvent être le point de départ du cancer, mais jusqu'ici nous n'avons pas pu appuyer cette opinion sur des constatations histologiques.

(*Travail du Laboratoire du Dr Peyron, Institut Pasteur*).

Production de tumeurs malignes expérimentales au moyen du radium

Par **Frans DAELS** (Gand)

Au premier Congrès International de Radiologie de Londres (1925), nous avons communiqué nos premiers résultats de production de tumeurs malignes expérimentales au moyen du Radium. Voici quelles étaient ces premières expériences pratiquées sur le rat blanc :

Sous la peau de 6 rats, nous glissons, dans le flanc, un mince tube de verre de 2 à 3 cm. de longueur et de 0,5 cm. de largeur, contenant environ 6 centig. d'une poudre de talc à 1 pour 10.000 de sulfate de radium. Ces animaux restèrent en vie de 4 à 6 mois sans présenter au niveau du tube de verre la moindre formation néoplasique.

Une seconde inoculation de petits tubes contenant 50 millig. de la même poudre fut pratiquée sur 10 rats. 5 mois plus tard 6 animaux étaient encore en vie. Au niveau du tube la peau avait perdu ses poils ; il est possible que l'action mécanique seule du frottement au niveau de la partie saillante en ait été la cause. Sept mois plus tard, 4 rats étaient encore en vie et ne présentaient rien de spécial. Douze mois plus tard, un seul animal était encore en vie et présentait une tumeur volume « cerise », au niveau d'une ulcération située à la pointe du tube de verre ; l'animal succomba à la fin du 13e mois. La tumeur avait nettement grandi et présentait à l'examen histologique un facies net de sarcome fuso-cellulaire.

Une autre série de 12 rats traités de la même façon, succombèrent tous en l'espace de 10 mois sans présenter aucune tumeur nette.

D'une autre série de 5 rats traités de la même façon, un seul animal était encore en vie après 14 mois et ne présentait rien de spécial.

Nous avons poursuivi ces expériences avec des tubes de verre contenant une solution de 0,5 mgr. de bromure de radium cris-

tallisé sur 10 cc. d'eau. 10 rats furent inoculés sous la peau au moyen de tubes de verre, contenant des quantités de 0,10 cc. à 0,30 cc. de solution. Sept mois plus tard, 8 animaux sont en vie, dont un présente une ulcération à la hauteur du tube sans néoformation spéciale et un autre une large tumeur ulcérée à l'extrémité antérieure du tube. Cette tumeur était nettement localisée à l'endroit où l'irritation mécanique consécutive à l'implantation du tube devait avoir été la plus forte. La tumeur se montre à l'examen histologique être un sarcome fuso-cellulaire type, avec quelques cellules géantes pluri-nucléées et de nombreuses zones nécrotiques. Nous savions qu'il était signalé dans la littérature que Lazarus Barlow aurait provoqué l'apparition d'une tumeur expérimentale au moyen du radium, mais il ne nous avait pas été possible de consulter la publication originale. Le Prof. C. Regaud voulut bien nous communiquer à Londres que, à son avis, l'expérience de Laz. Barlow n'était pas concluante et qu'il n'était pas permis de considérer la tumeur qu'il avait obtenue comme une néoplasie maligne. A la suite de notre communication au sujet des deux tumeurs sarcomateuses obtenues par nous chez le rat blanc, le Prof. Regaud communiqua officiellement qu'il avait lui-même entrepris des expériences comparables avec Mme Dobroodskaïa-Zavadskaïa. Il avait introduit des tubes d'émanation très faibles sous la peau de la souris dans la région des mamelles. Le début des expériences remontait à un an environ. Plusieurs de leurs souris (qu'ils avaient choisies vieilles) étaient mortes sans avoir fait de cancer, d'autres étaient vivantes et n'en avaient pas encore fait. Une seule avait présenté une tumeur sur la nature exacte de laquelle il n'était pas encore fixé. Le Prof. Regaud eut ultérieurement l'obligeance de nous communiquer que cette tumeur s'était montrée à l'examen histologique être de nature inflammatoire.

Nous avons également pratiqué des expériences ultérieures sur la souris. Nous avons d'abord injecté sous la peau des mélanges de paraffine avec de la poudre de talc, contenant 1 pour 10.000 de radium, mélange effectué dans des proportions de trois sur un. Nous n'avons rien obtenu, mais nous devons souligner que tous nos animaux succombèrent dans les cinq mois.

Nous avons alors pratiqué des insertions sous-cutanées de petits tubes de verre d'environ 2 cm. de long et 2 à 3 mm. de large, contenant une solution de bromure de radium cristallisé à 0,5 pour dix mille. Vingt-cinq souris furent traitées de cette

façon ; tous les animaux succombèrent en l'espace de 6 mois 1/2 sans présenter aucune formation néoplasique.

D'une deuxième série de 15 souris, les deux derniers animaux succombèrent après 8 mois. Un d'entre eux présentait une tumeur d'une grandeur « petite cerise » qui, à l'examen histo-

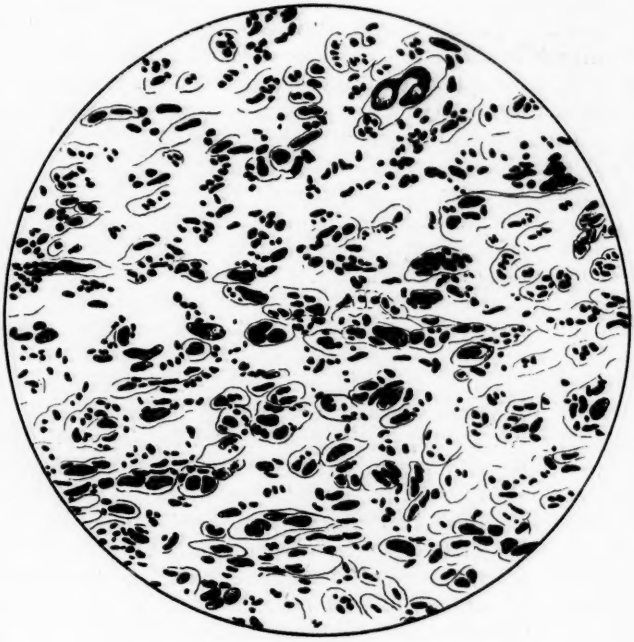

Fig. 1.

logique, était du sarcome fuso-cellulaire, avec infiltration lymphocytaire et abondance de grandes formations nucléaires dans le voisinage de parties nécrotiques (fig. 1, L. 21). La tumeur avait nettement envahi la musculature.

Une série de 15 souris furent traitées de la même façon avec des petits tubes de verre contenant une solution de bromure de radium cristallisé à 1 pour dix mille. 3 animaux vivaient encore 9 mois plus tard, 2 animaux ne succombèrent qu'après 12 mois sans présenter de formation spéciale.

Vingt-trois souris furent inoculées de la même façon au moyen de tubes de verre contenant la solution de 1 pour dix mille de bromure de radium cristallisé. Après 6 mois, 7 animaux étaient encore en vie ; chez deux animaux on constata une infiltration

FIG. 2.

FIG. 3.

nette autour du tube de verre. Après 8 mois, les 7 animaux étaient encore en vie et présentaient :

1 animal : une nécrose cutanée autour du tube, sans induration ;

2 animaux avaient perdu leur tube et ne présentaient aucune lésion spéciale ;

1 animal avait perdu le tube de verre et présentait une tumeur ulcérée de la grandeur d'un pois (fig. 2) ;

1 animal présentait une nécrose réduite au niveau du tube et une induration débutante ;

1 animal présentait une induration débutante autour du tube;

1 animal avait perdu son tube et présentait une tumeur ulcérée de la grandeur d'une cerise (fig. 3).

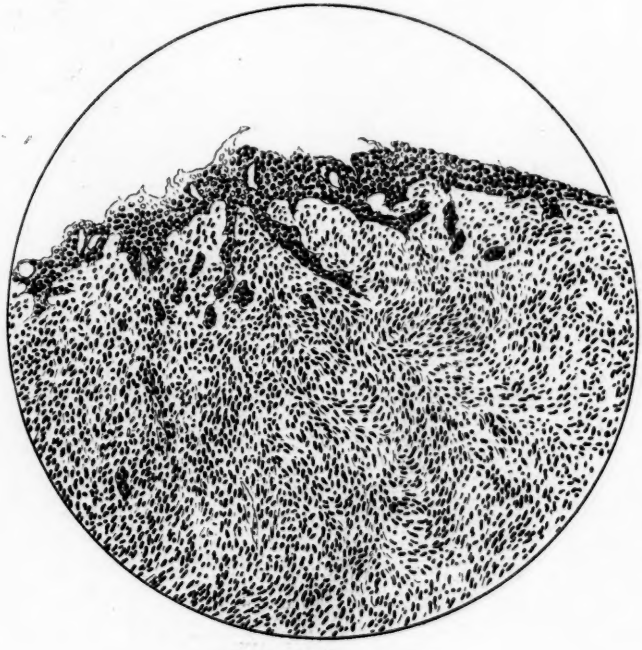

FIG. 4.

L'animal porteur de la tumeur cerise mourut quelques jours plus tard. La tumeur fut inoculée environ 10 heures après la mort à 12 souris. L'inoculation resta négative. A l'examen histologique, la tumeur était constituée par un sarcome fuso-cellulaire. Le tissu conjonctif semblait transformé en bloc et jusque sous la couche de Malpighi en cellules conjonctives néoplasiques.

A certains endroits, la tumeur est fortement vascularisée, en d'autres endroits elle envahit la profondeur des tissus musculai-

res et des tissus graisseux, démontrant nettement son caractère malin. Nous retrouvons la couche épidermique présentant des phénomènes d'intense vacuolisation dans le voisinage de l'ulcération, mais à distance plus grande de l'ulcération nous retrouvons cette même couche épidermique qui recouvre le tissu sar-



FIG. 5.

comateux fortement épaissie et présentant au niveau de la couche de Malpighi des proliférations anormales en plein tissu sarcomateux (fig. 4, L. 27).

Après 8 mois 1/2, l'animal, présentant une tumeur grand pois, succomba. La tumeur fut inoculée à 10 souris qui, trois semaines plus tard, présentaient toutes des tumeurs macroscopiquement en voie d'accroissement. L'inoculation put se faire dans le cas 2 heures après la mort de l'animal. A l'examen histologique, la tumeur-mère est constituée par du sarcome fuso-cellulaire typi-

que (fig. 5, L. 38). Nous retrouvons le même type de tumeur chez un animal greffé sacrifié après trois semaines.

Nous poursuivons ces expériences qui nous procurent un moyen de provoquer du sarcome et selon toute probabilité également de l'épithélioma expérimental d'une façon plus simple qu'au moyen du badigeonnage répété avec le goudron. L'étude de la genèse de la dégénérescence néoplasique serait beaucoup plus simple qu'après badigeonnage au goudron, au cours duquel on trouve le corps étranger dans divers éléments du derme. Le petit tube de verre ne provoque qu'une minime réaction comme corps étranger, la dégénérescence néoplasique peut surgir dans les tissus sans la nécrose macroscopique ou les ulcérations qui précédèrent la dégénérescence maligne dans l'épithélioma expérimental provoqué par Bloch sur l'oreille du lapin au moyen des rayons X.

Nous croyons dès à présent intéressant de signaler que ces expériences confirment à nouveau qu'il faut, pour obtenir la dégénérescence maligne, un minimum de temps, dans le cas 8 mois environ, qu'il s'agisse de l'emploi de la solution à 1 pour 20.000 ou à 1 pour 10.000. Nous croyons devoir attribuer les premières inoculations tumorales négatives au fait que le tissu était déjà nécrotique ; notre dernière tumeur nous donne chez la souris un résultat positif.

Nous estimons que cette technique permettra, plus facilement que le badigeonnage au goudron, d'étudier la genèse de différentes tumeurs au niveau de différents organes, l'introduction du tube étant facile dans les divers tissus et les diverses cavités de l'organisme. Nous estimons également dès à présent indiqué d'appliquer cette technique à d'autres espèces animales, afin de nous procurer du matériel expérimental plus maniable pour l'étude de l'immunisation ou de la vaccination vis-à-vis des tumeurs expérimentales autochtones.

(*Travail du centre anti-cancéreux de Gand*)

Discussion

M. G. Roussy. — J'ai pu étudier avec soin les préparations de M. Daëls que j'ai entre les mains depuis plusieurs jours, et me rendre compte ainsi qu'il s'agit indiscutablement d'un sarcome

fuso-cellulaire avec ses tourbillons, ses atypies cellulaires discrètes, ses lacunes sarcomateuses telles qu'on les rencontre dans les sarcomes ou fibro-sarcomes les plus classiques.

Un certain nombre de membres de notre Société ont bien voulu, sur mon invitation, examiner les préparations de M. Daëls au cours de notre séance technique, et je puis dire que leur avis a été absolument le même que le mien.

Mais je crois utile de faire quelque réserve au sujet des conclusions que M. Daëls croit pouvoir, d'ores et déjà, tirer de ses recherches. M. Daëls pense en effet que le radium constitue un moyen de provoquer expérimentalement du sarcome et peut-être aussi de l'épithélioma d'une façon plus sûre et plus simple que le badigeonnage au goudron. Or, rien ne prouve, à mon sens, qu'avec le radium injecté sous la peau, on parvienne un jour à provoquer des tumeurs épithéliales. Le domaine expérimental en cette matière reste donc jusqu'ici limité au sarcome, c'est-à-dire à un groupe de tumeurs mal définies et dont les limites avec l'inflammation sont souvent difficiles ou même impossibles à préciser.

Je suis donc amené à répéter ici ce que j'ai déjà dit ou écrit maintes fois, à savoir que toutes les recherches concernant le problème du cancer et en particulier la reproduction expérimentale du cancer ne devraient désormais s'attaquer qu'à un seul groupe de tumeurs, à celui des épithéliomas qui seuls sont exempts de toute cause d'erreur.

La séance est levée à 18 h. 30.

Le Secrétaire :
A. HERRENSCHMIDT.

Le Gérant : J. CAROUJAT.

Cahors, Imprimerie COUESLANT *(personnel intéressé).* — 32.248